

Aorten Dissektion

Daran Denken:

- Typisch (z.B. reissender Brust-schmerz + Blutdruckdifferenz + Weites Mediastinum im Rö-TX)
- Brustschmerz + 1
- 1 + Brustschmerz
- Rückenschmerz + 1
- 1 + Rückenschmerz

3 Fragen → 65% korrekte D

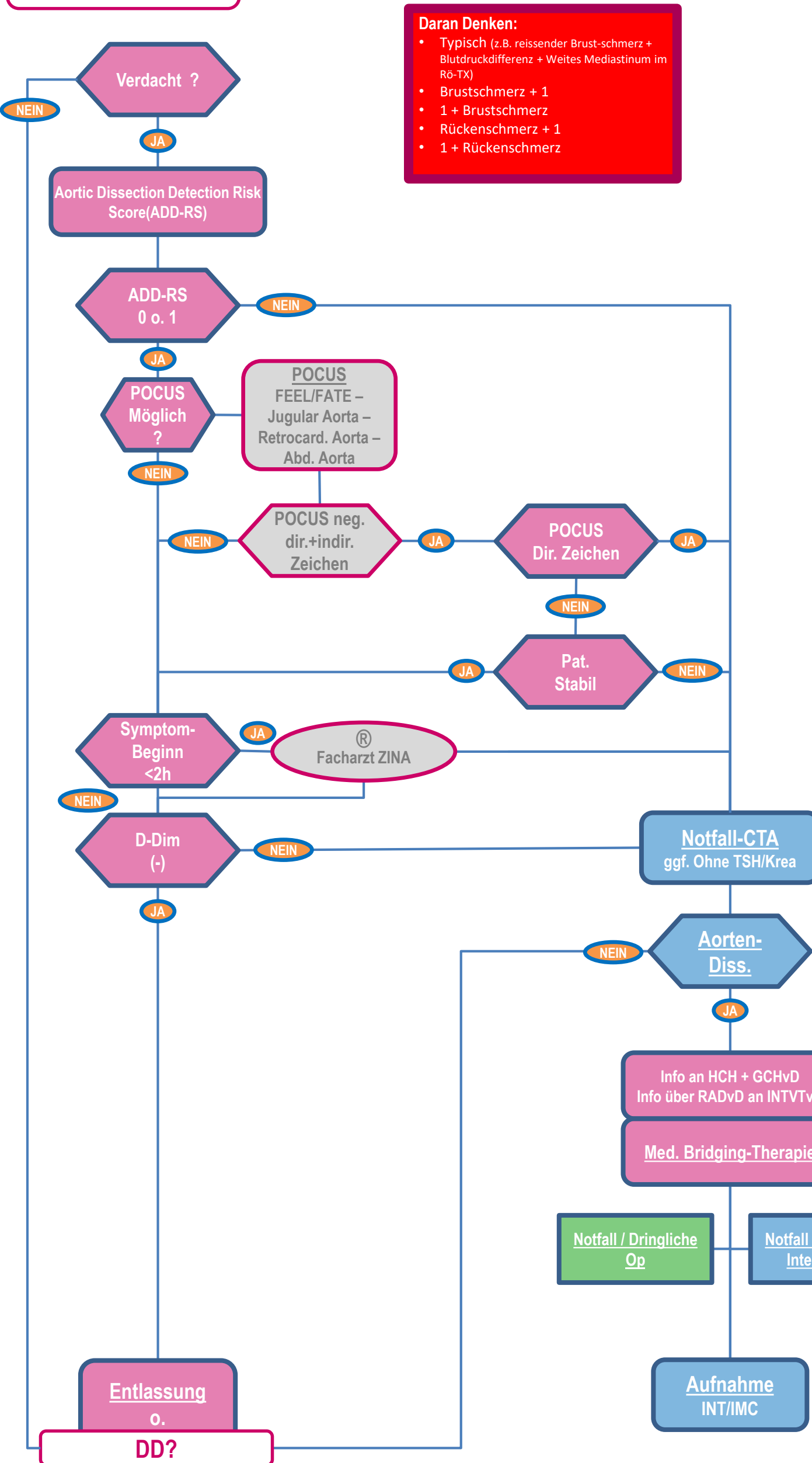
- War der Schmerz scharf u./o. reissend?
- Hat der Schmerz in Bauch o. Rücken ausgestrahlt?
- War der Schmerz direkt maximal?

CAVE:

- Marfan Syndrom
- Kürzlich Herzkatheter
- Z.n. Aortenersatz
- Bukuspidale Aortenklappe
- Arteriitis (Riesenzell)
- ...

POCUS

- Direkte Zeichen
- Intimal flap / intramural hematoma/penetrating aortic ulcer
- Indirekte Zeichen
- Enlarged thoracic aortic root (≥40mm)
 - Pericardial effusion/tamponade
 - Aortic valve insufficiency



Med. Bridging Therapie

- Sz-Therapie
- B-Blocker (Esmolol)
- Urapidil
- Betablocker vor Urapidil wg. Reflertach. → Wandspannung
- Zielfrequenz 60-(80) /min
- Ziel BD 100-120mmHg
- InvasiverBD
- Blut kreuzen